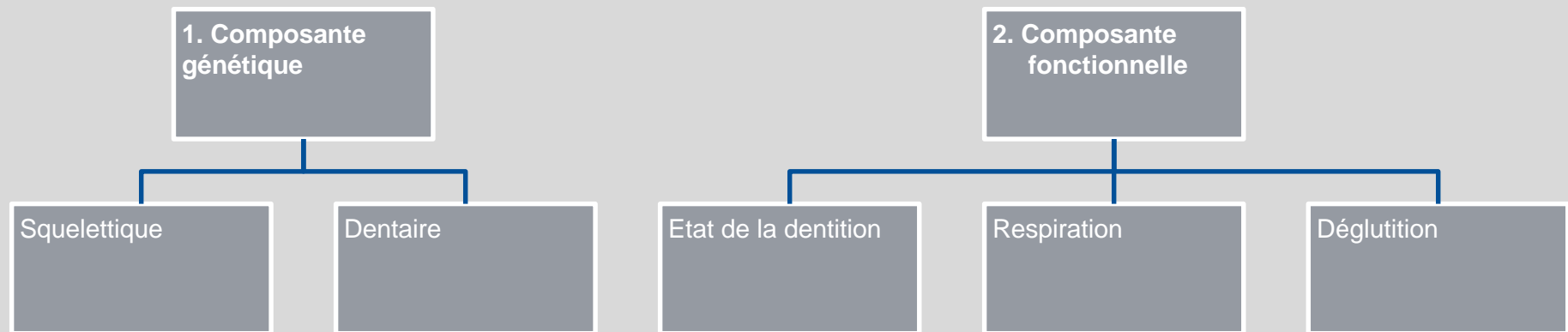
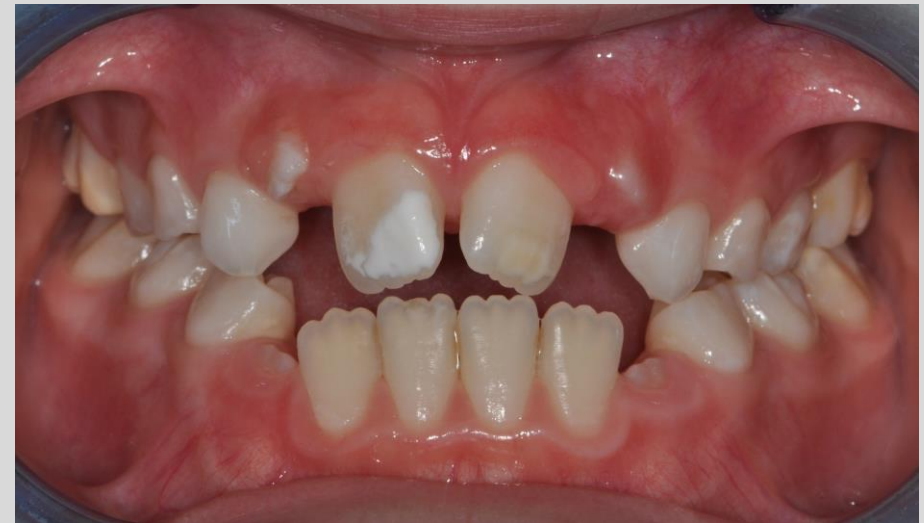
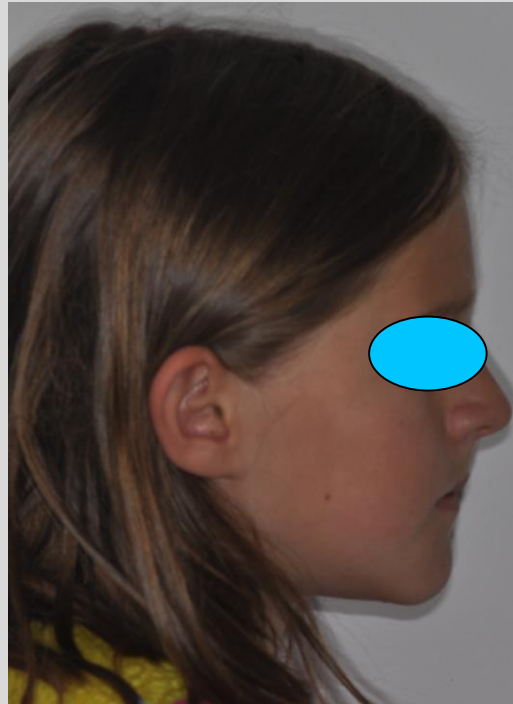Quelles sont les origines des malocclusions ?

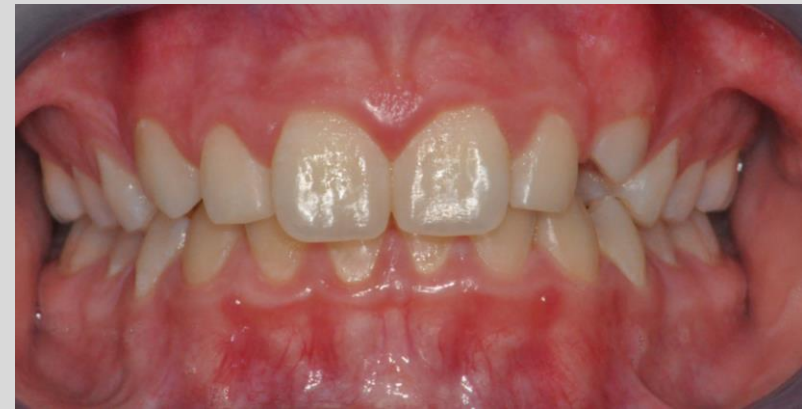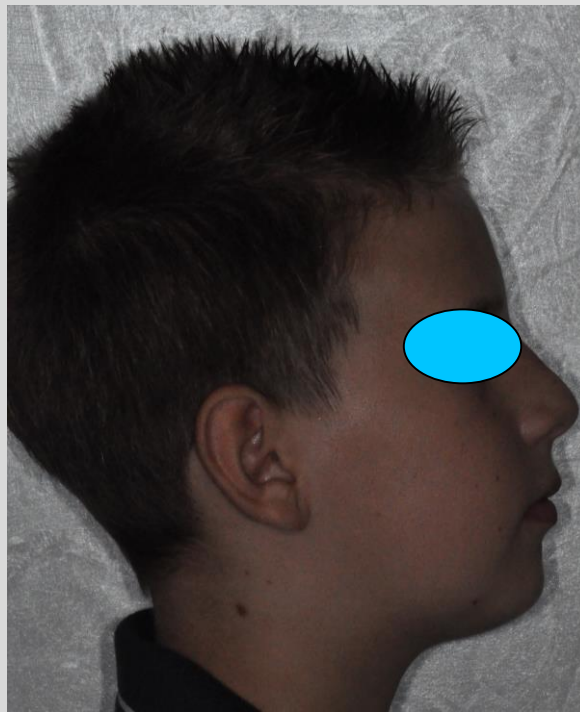



1) Composante génétique Squelettique

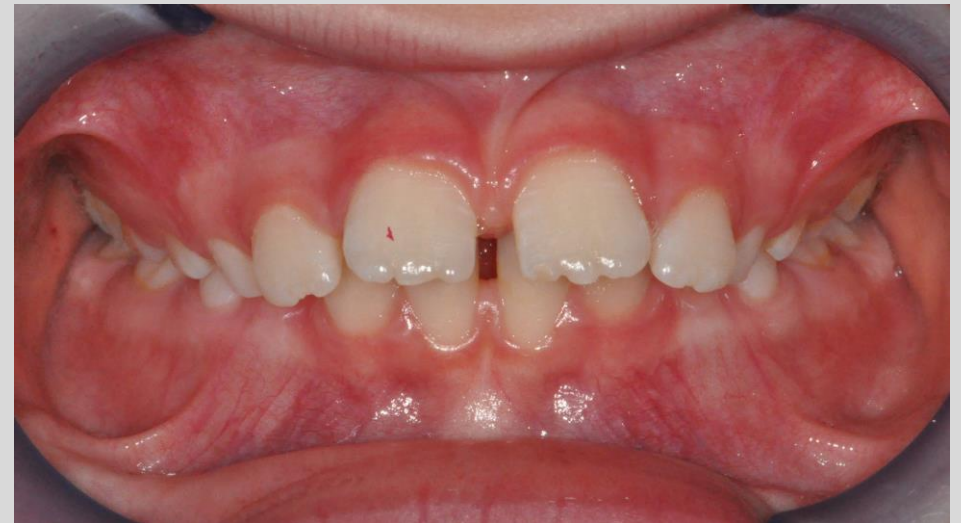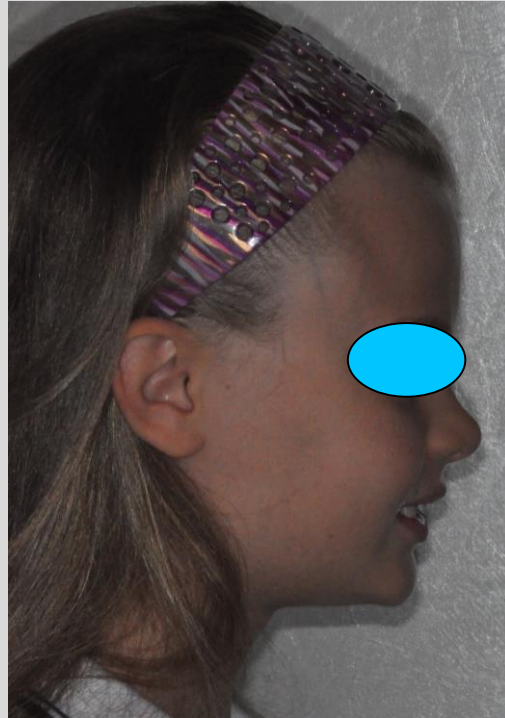a) Etroit et long (dolychofaciale)



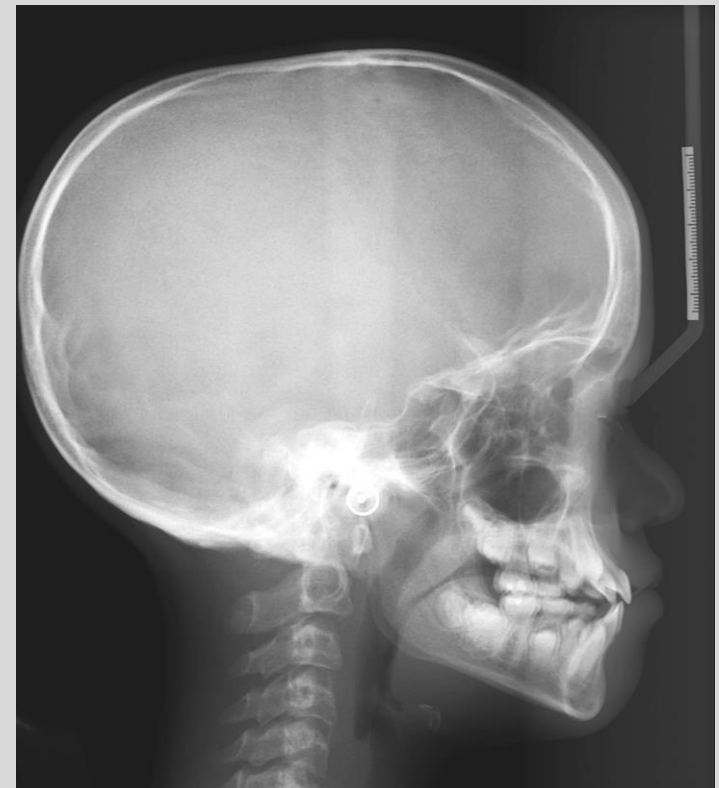
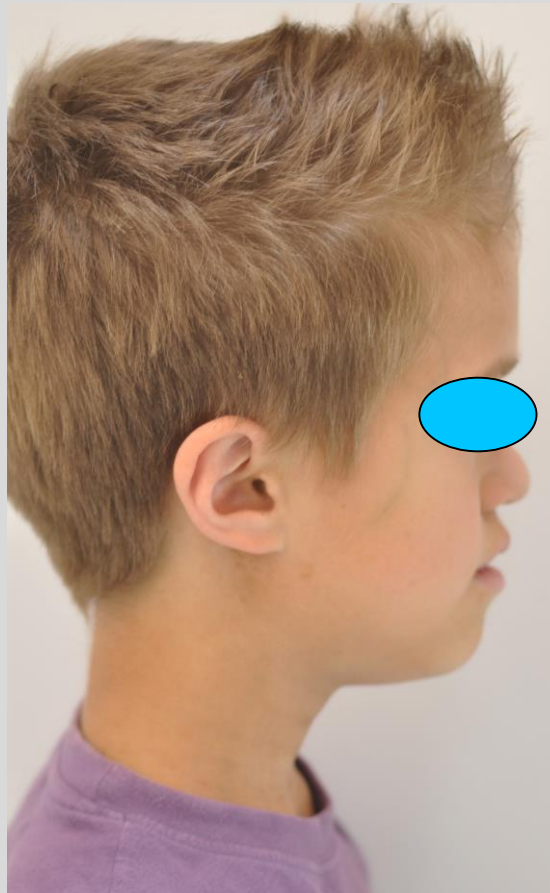b) Moyen (mesofaciale)



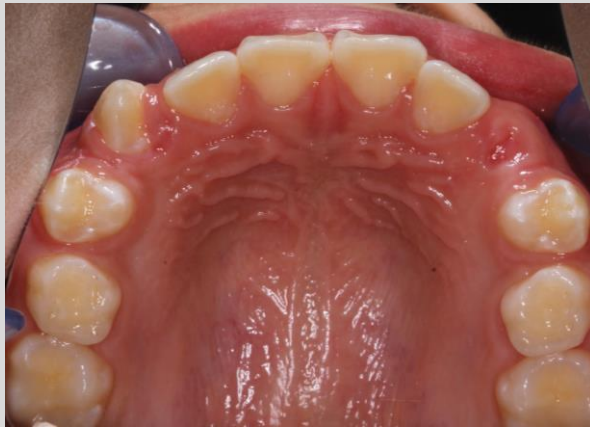c) Court et carré (brachyfaciale)



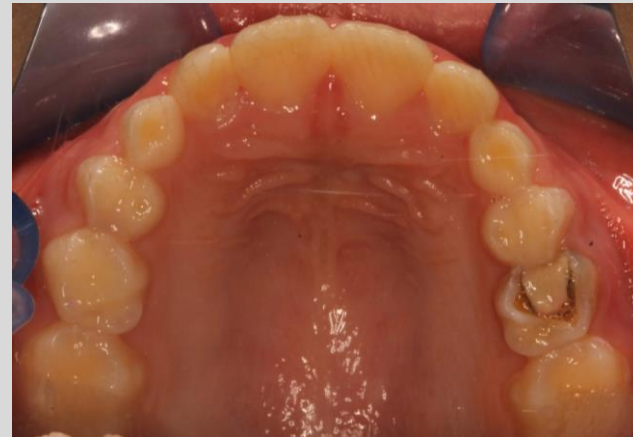
d) Liée à des syndromes (syndrome de Down, nanisme, autres...)



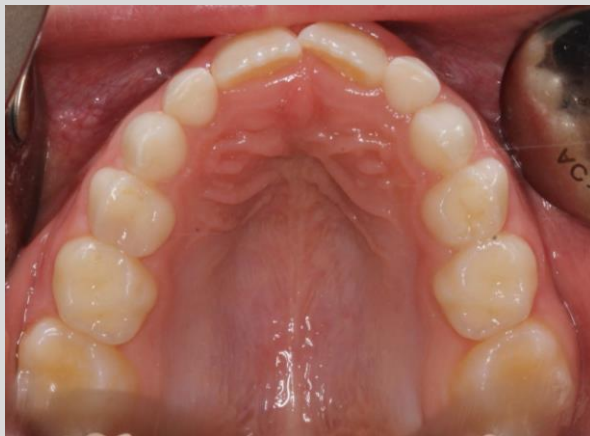e) Dimension des arcades dentaires



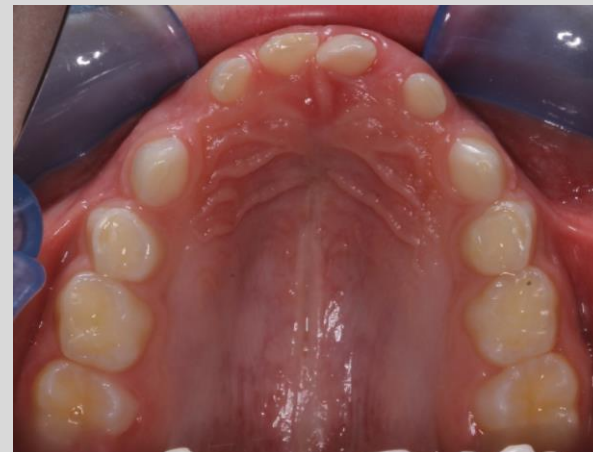Grande



Moyenne



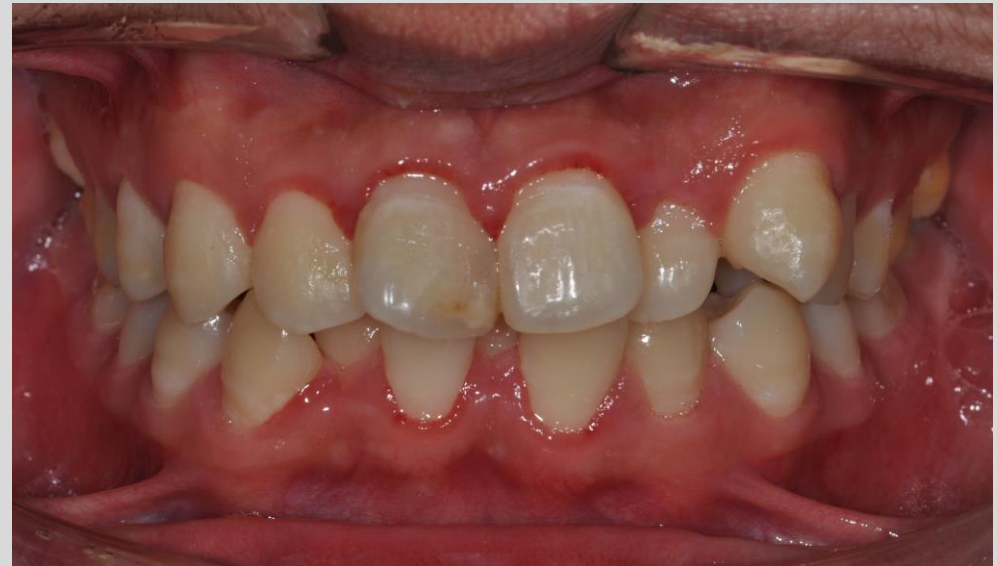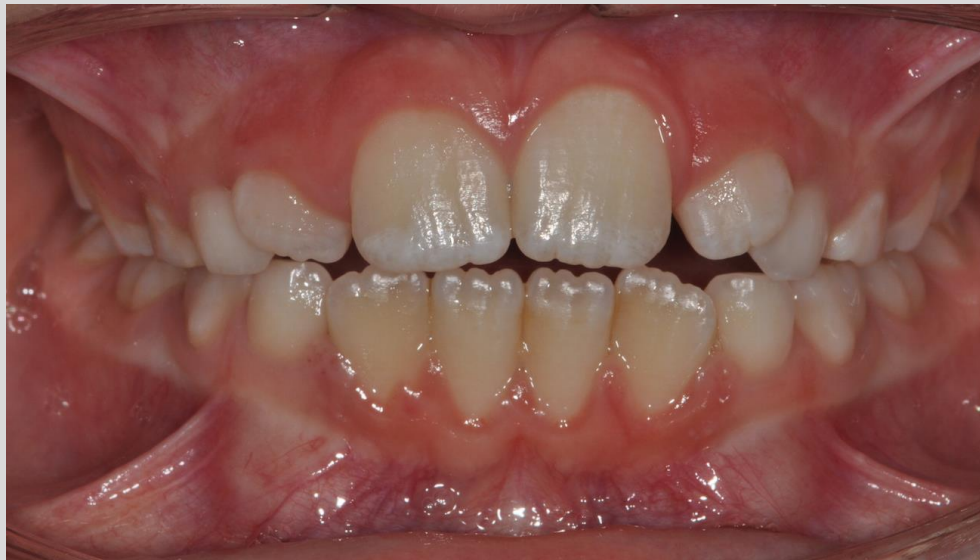Petite



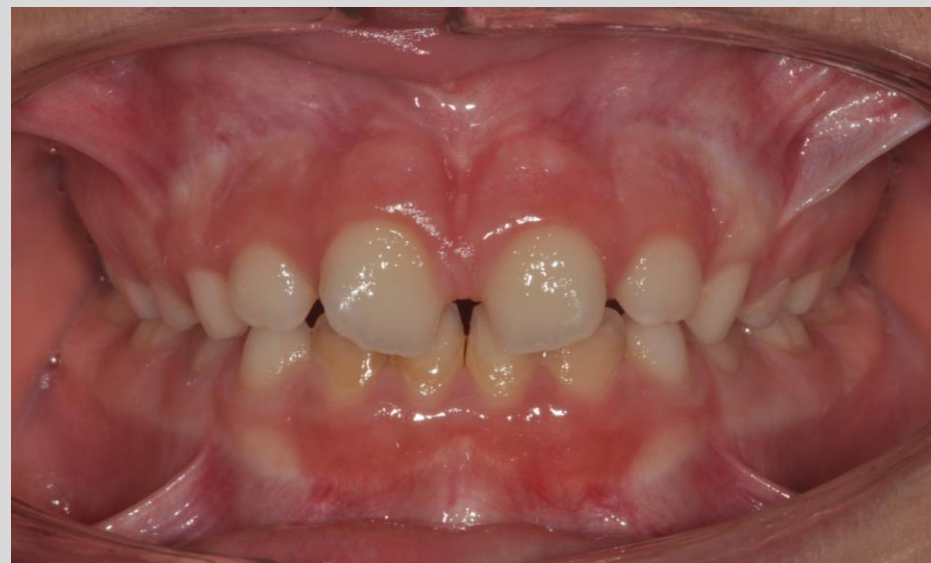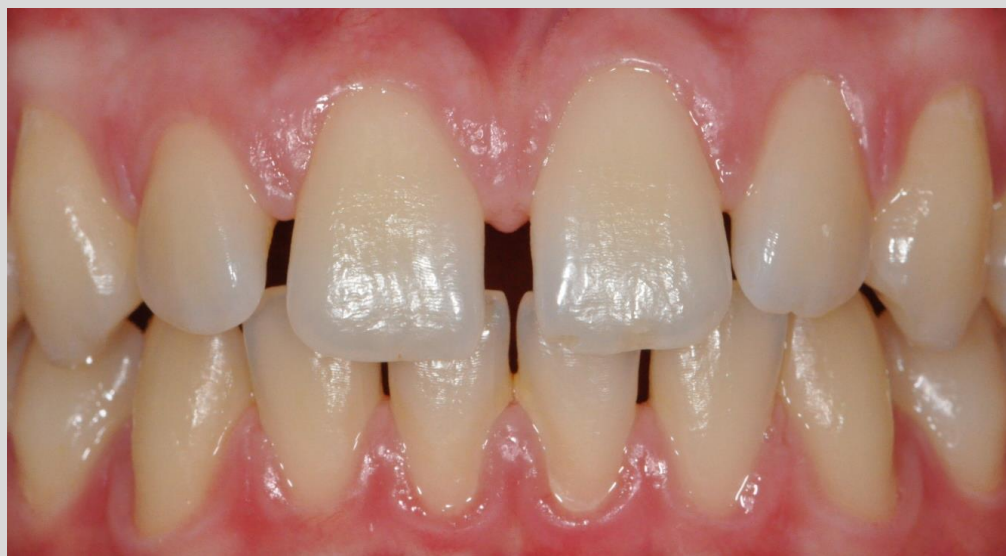Extrêmement petite

1) Composante génétique Dentaire

a) Dimension des dents

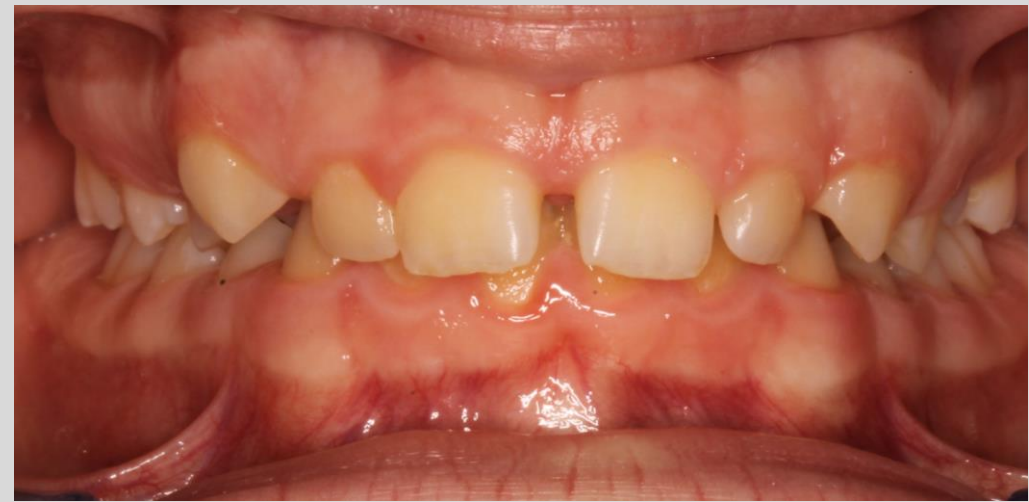
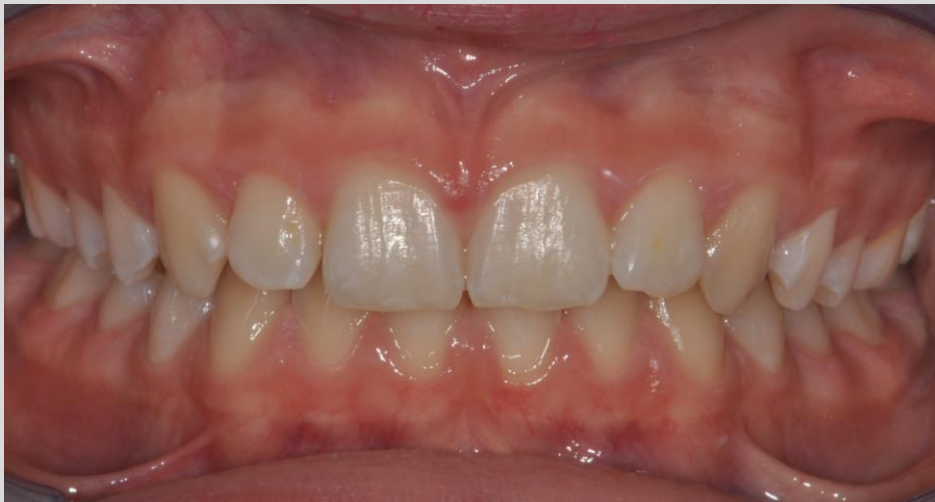
Grandes



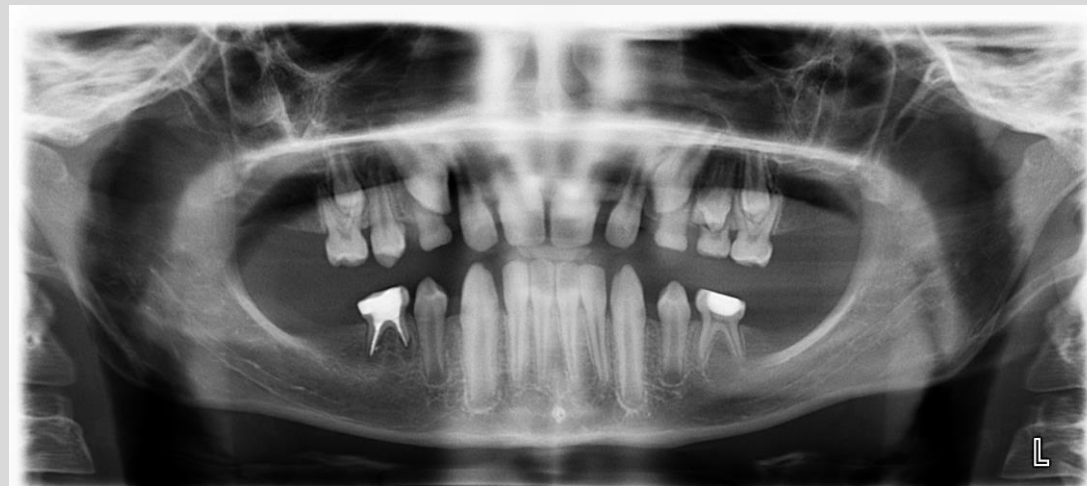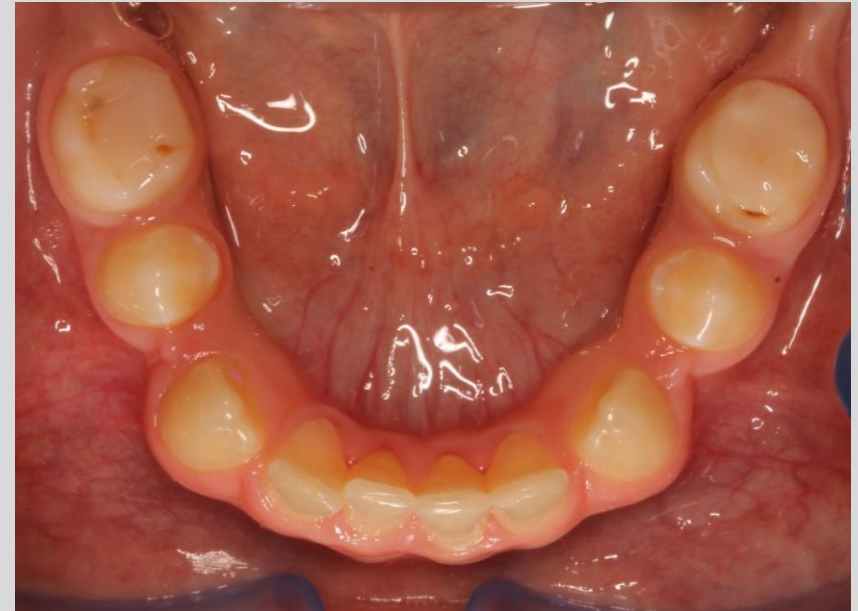
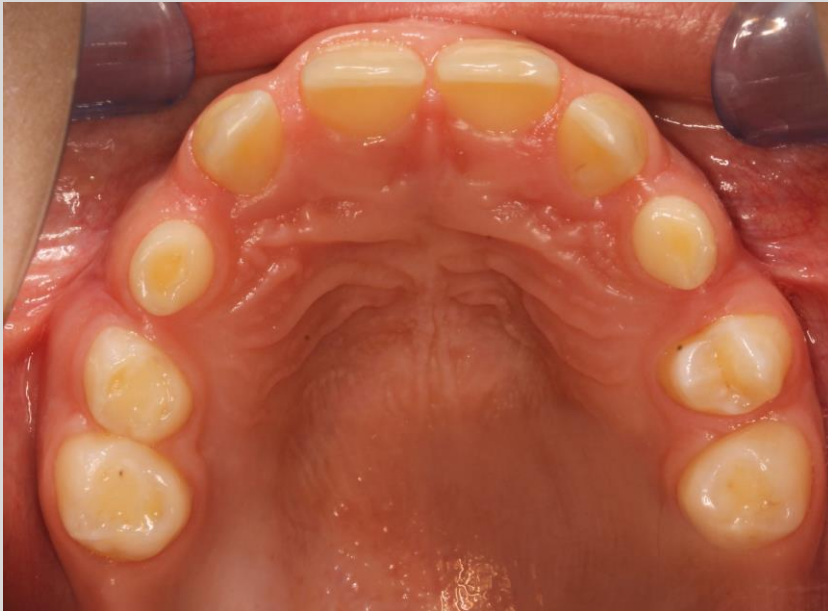
Petites

Et même dans la même famille.....

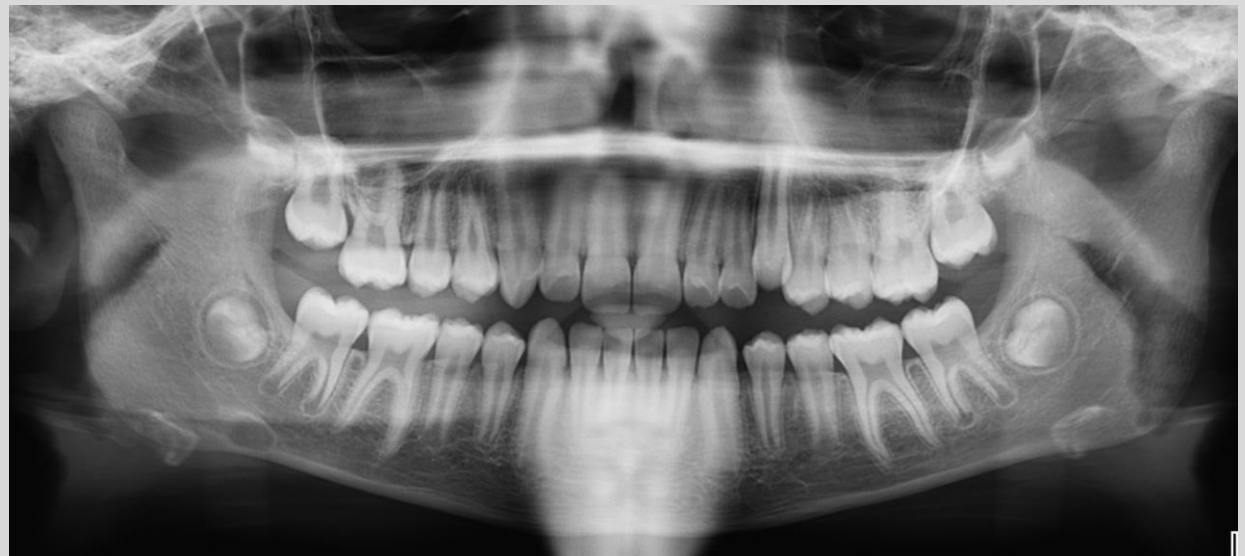
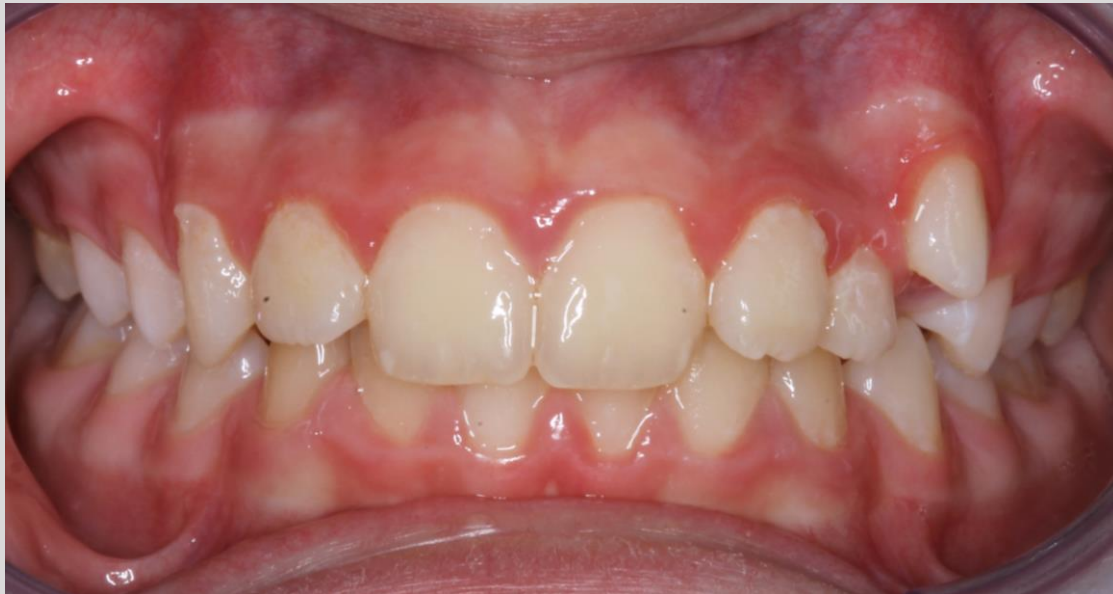
2 soeurs: forme identique d'arcades, une a les dents du papa, l'autre a les dents de la maman

b) Nombre de dents en défaut



c) Nombre de dents en excès



2) Composante fonctionnelle

a) État de la dentition

Il faut faire attention au type d'alimentation de l'enfant :

Une alimentation riche en sucres raffinés est mauvaise, pas uniquement pour la santé générale mais aussi pour celle des dents !



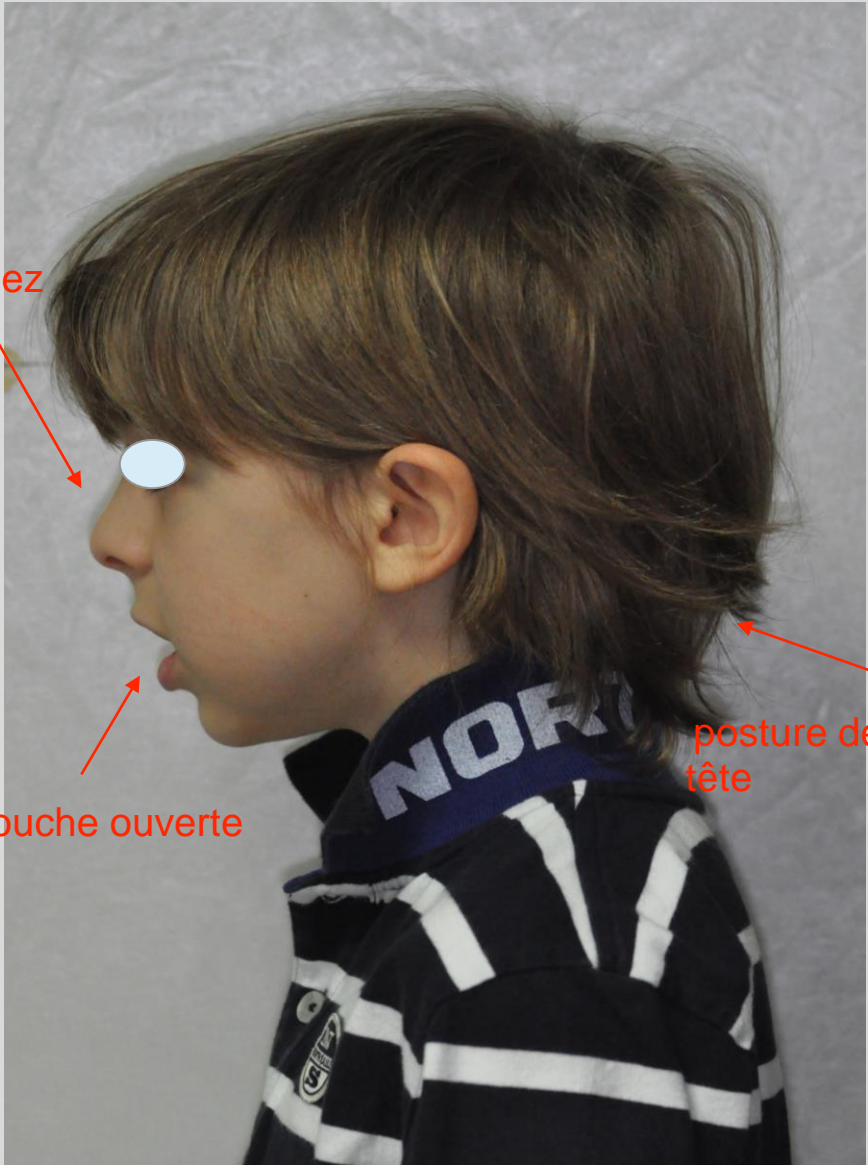
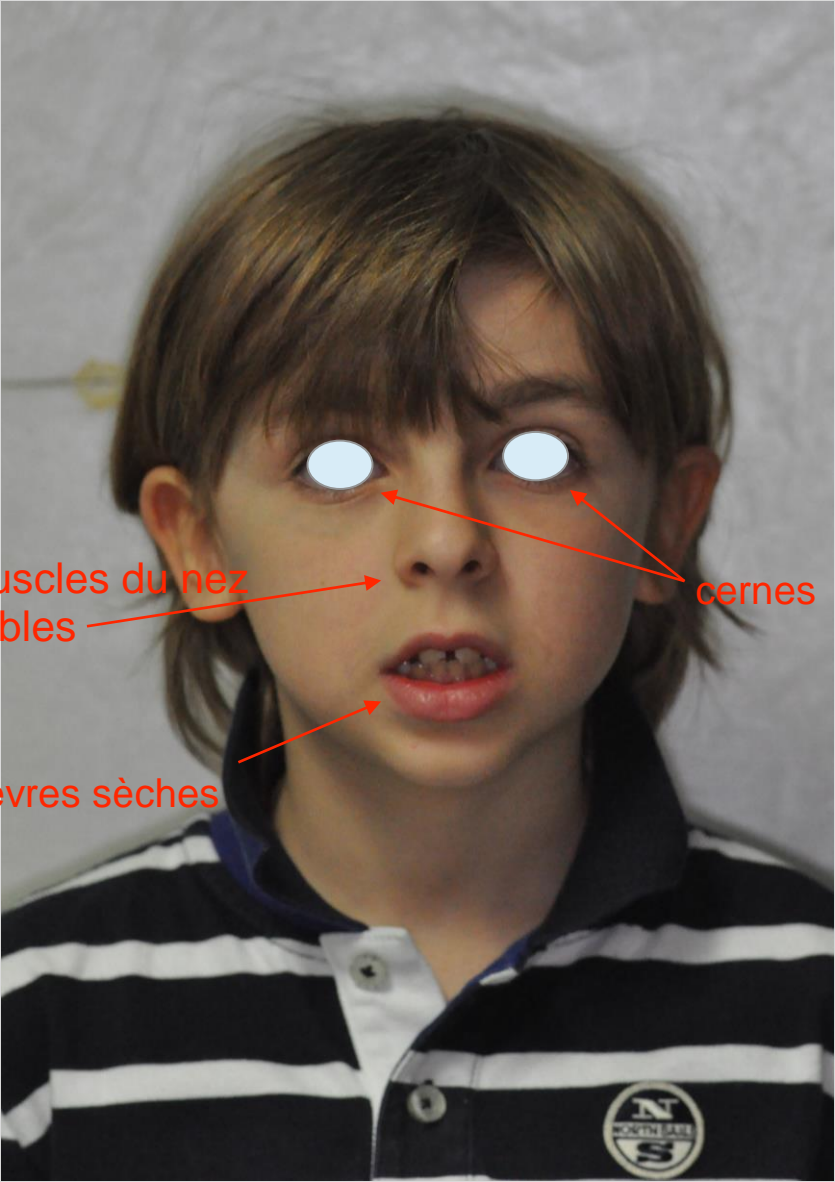
État de la dentition

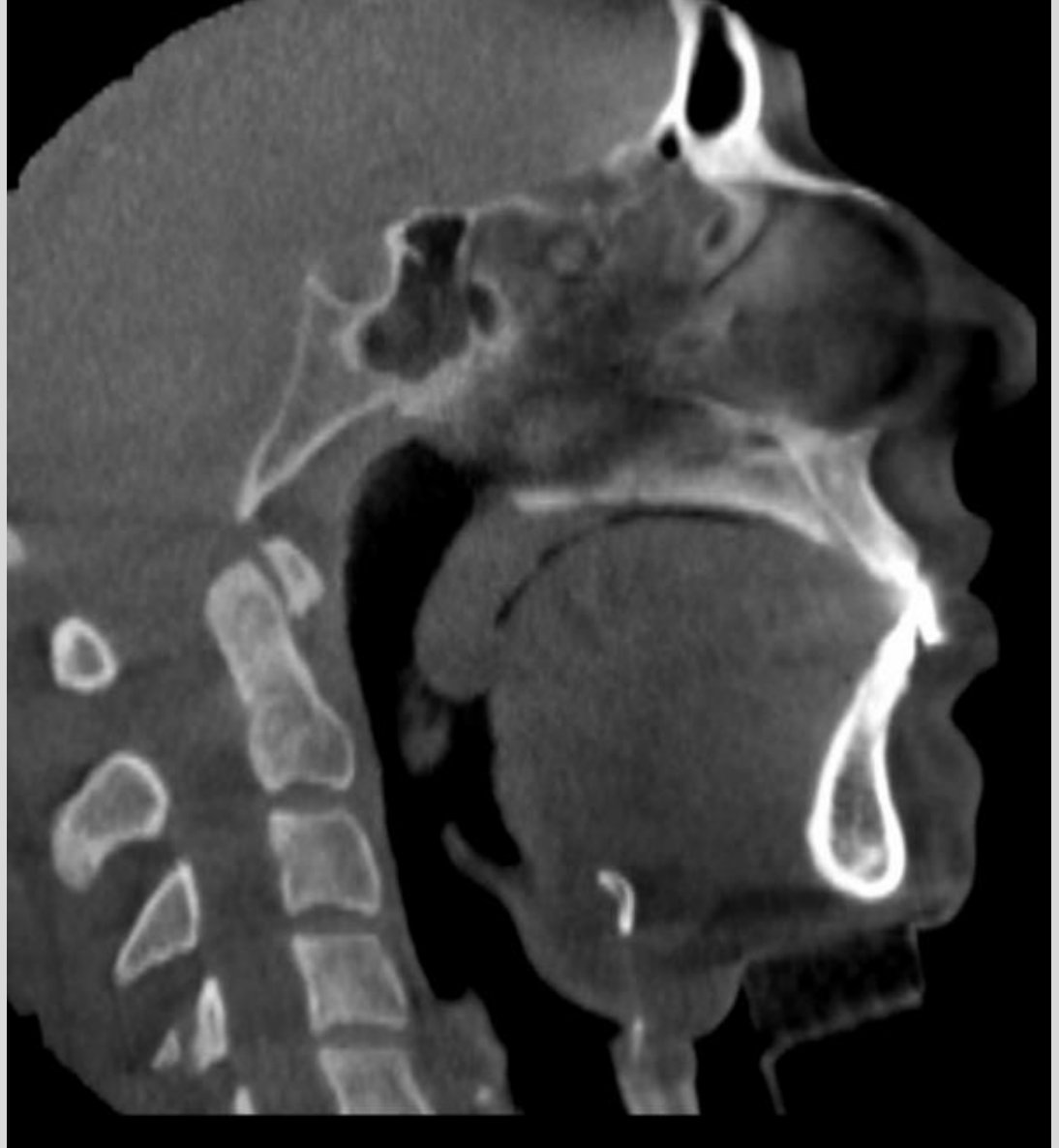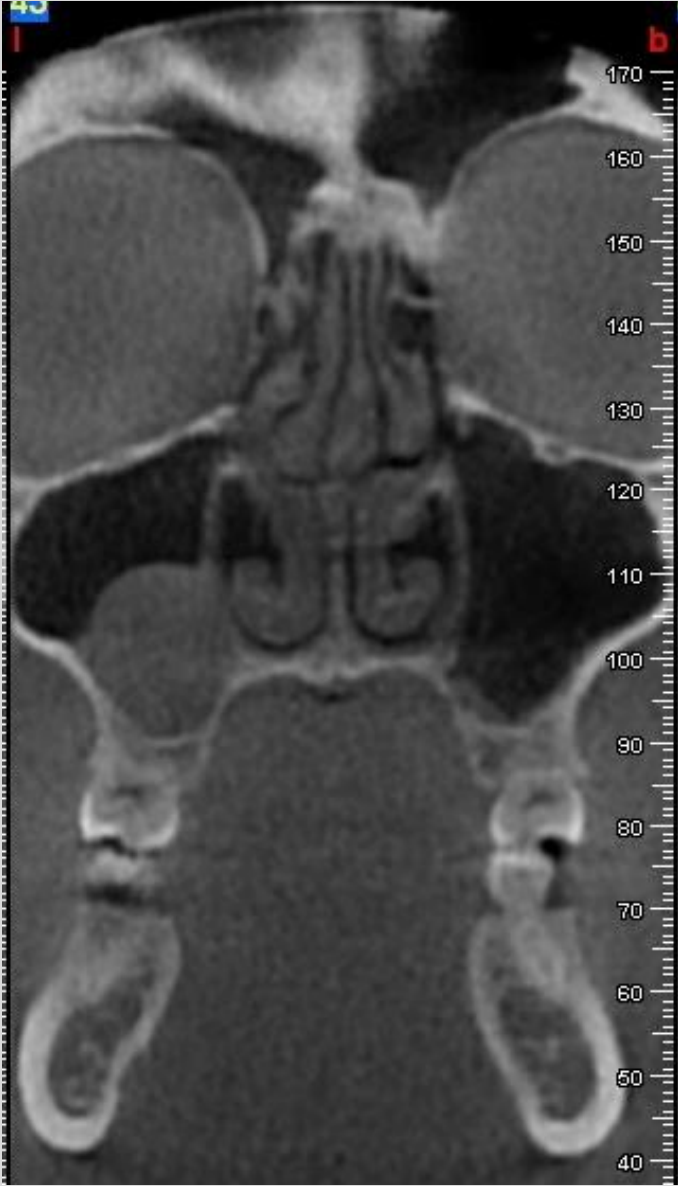


b) Respiration

- ✦ Nasale (seule exception pendant l'effort)  Physiologie
- ✦ Mixte ou buccale  Pathologie

Traits typiques de la respiration buccale



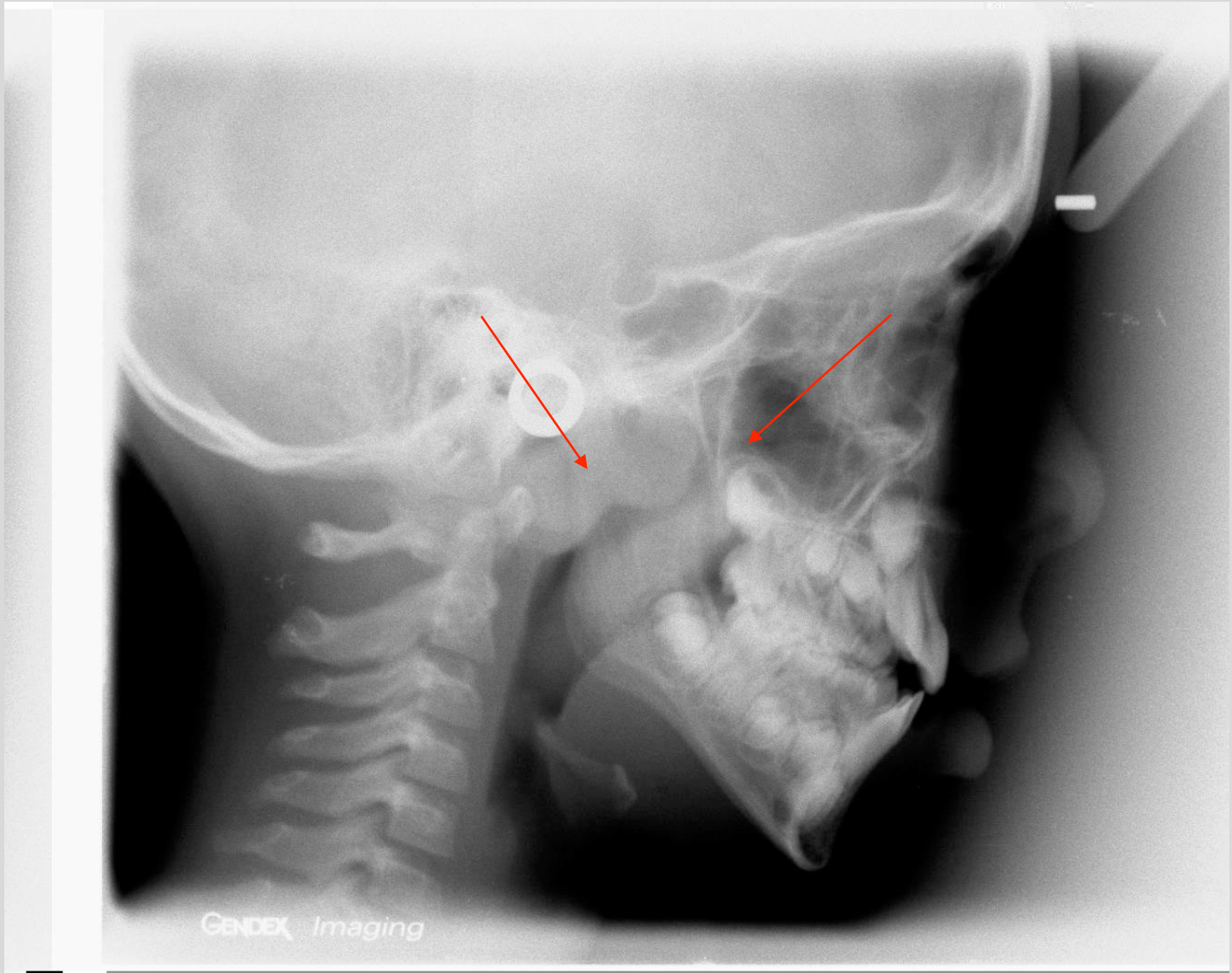


Causes

- ✦ Anomalies anatomiques
- ✦ Traumatismes ou fractures
- ✦ Pathologie infectieuses ou allergiques
- ✦ Hypertrophie végétations ou amygdales

Conséquences

- ✦ Os maxillaire ne se développe pas bien
- ✦ Os mandibulaire s'adapte
- ✦ Posture linguale perturbée
- ✦ Conséquences posturales
- ✦ Conséquences d'ordre médicales



DONC, QUOI FAIRE?

- ✦ Thérapie médicale → pédiatre
- ✦ Thérapie chirurgicale → ORL
- ✦ Thérapie orthodontique → orthodontiste

“Faire si que un enfant puisse respirer par le nez résulte un des plus grands service qu’on peut lui rendre. La restauration d’une correcte respiration nasale est la meilleure prévention contre la maladie orthodontique.””

C. Duchateaux

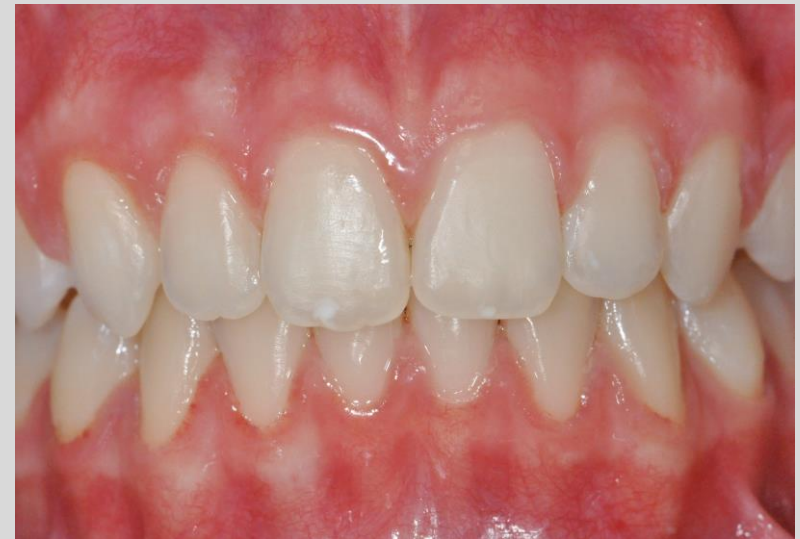c) Déglutition

Traits d'une déglutition physiologique

contraction des seuls muscles éleveurs de la mandibule

musculature périorale relaxée

cinématique de la déglutition physiologique

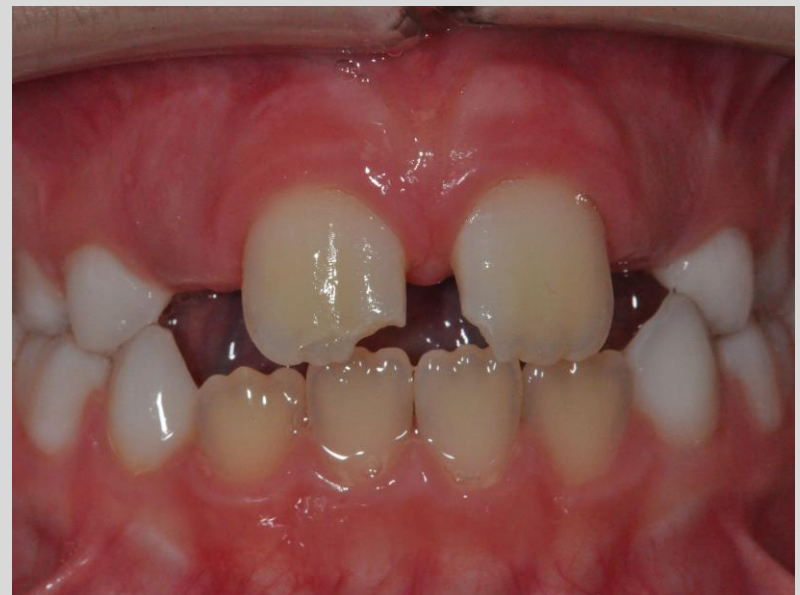

Traits d'une déglutition atypique

faible utilisation des muscles éleveurs de la mandibule

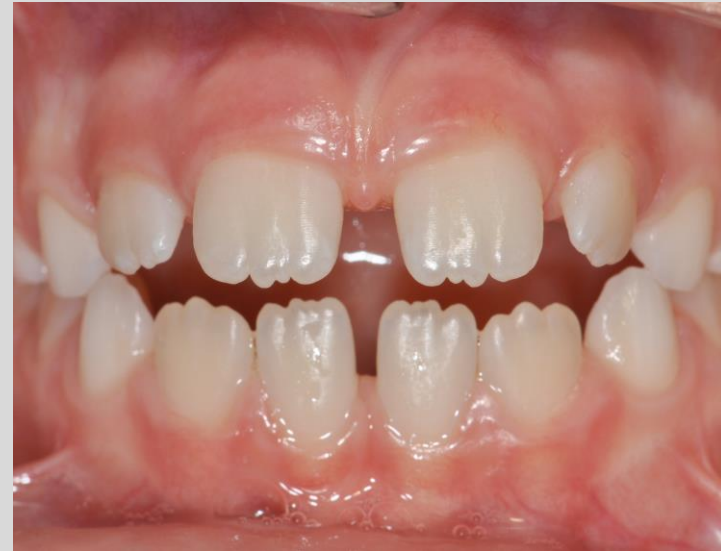musculature periorale contractée

posture de la langue incorrecte



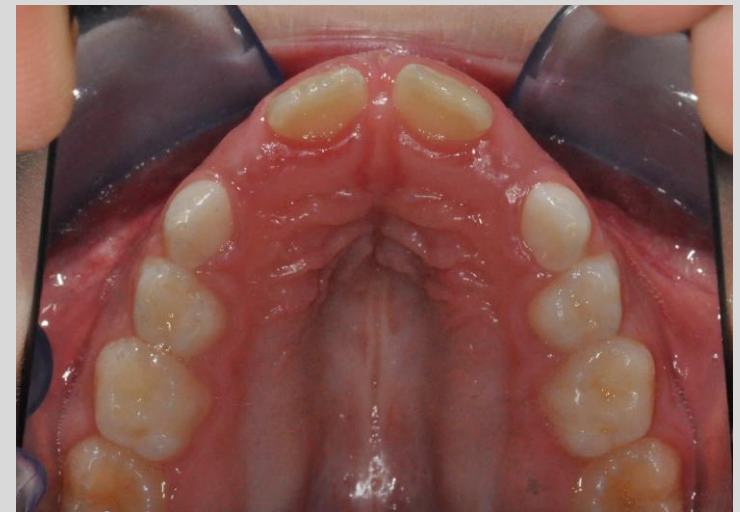Etiologie

- ✦ Alimentation
- ✦ Posture de la langue
- ✦ Respiration orale
- ✦ Sucement
- ✦ Anchyloglossie (frein lingual court)

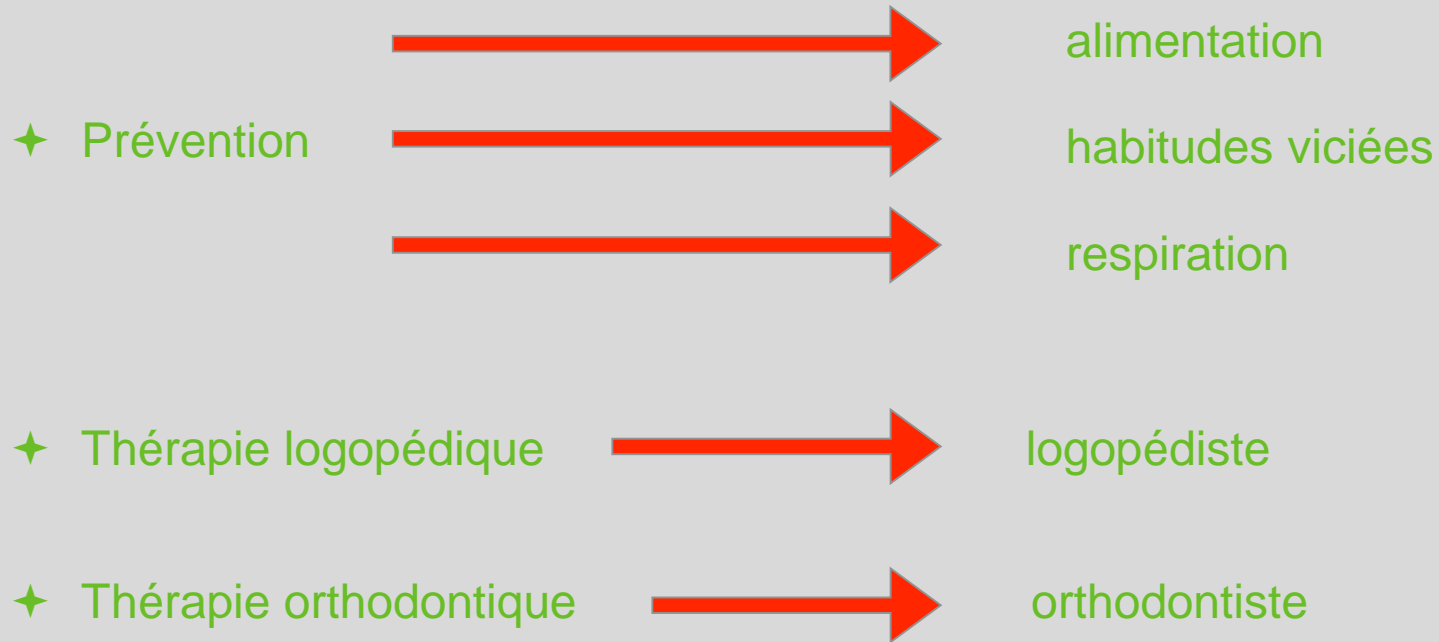


Conséquences

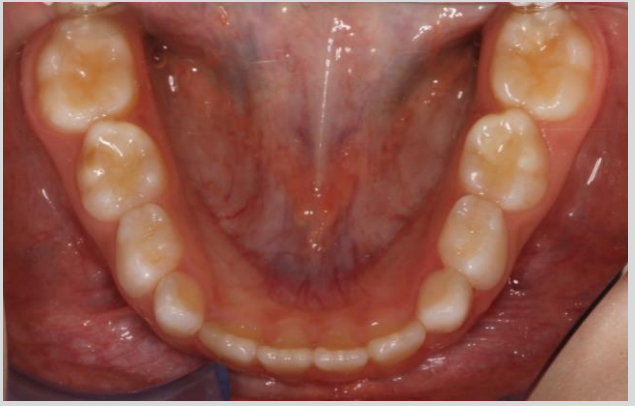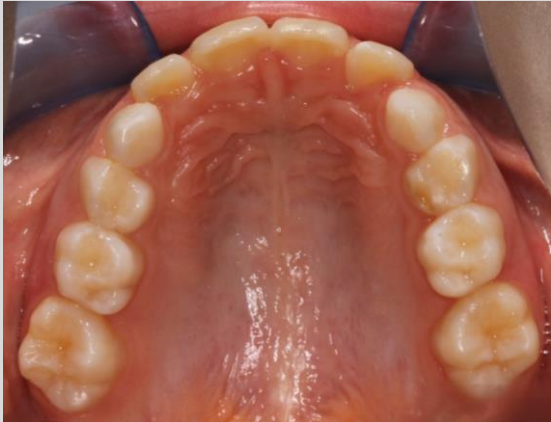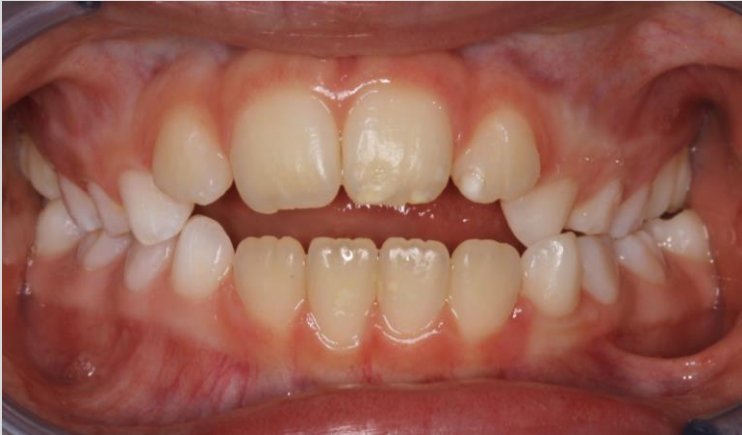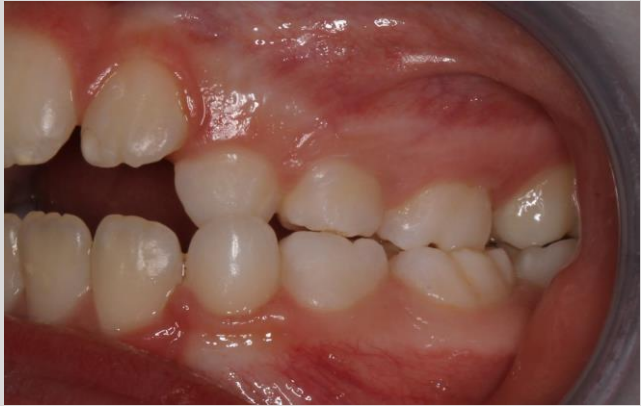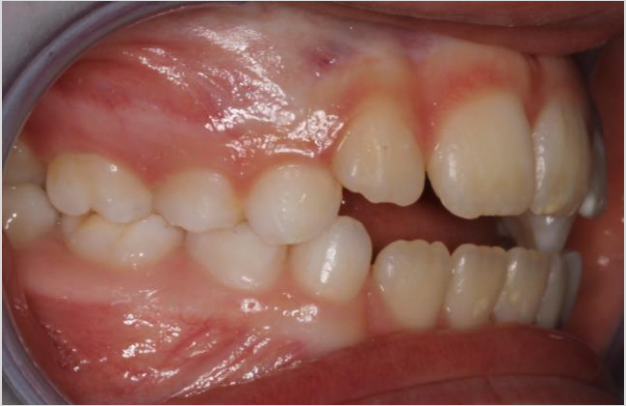- ✦ Contraction du maxillaire
- ✦ Open bite
- ✦ Proclination des incisives



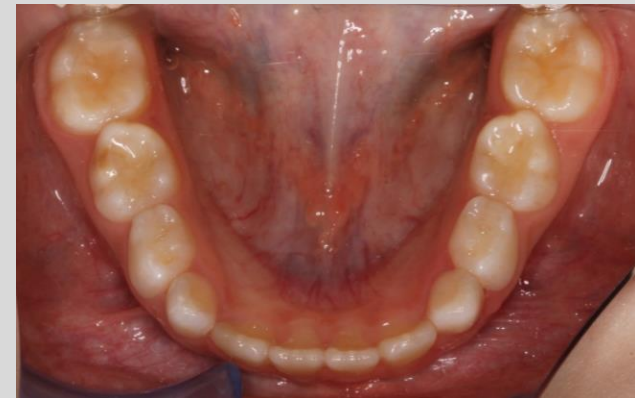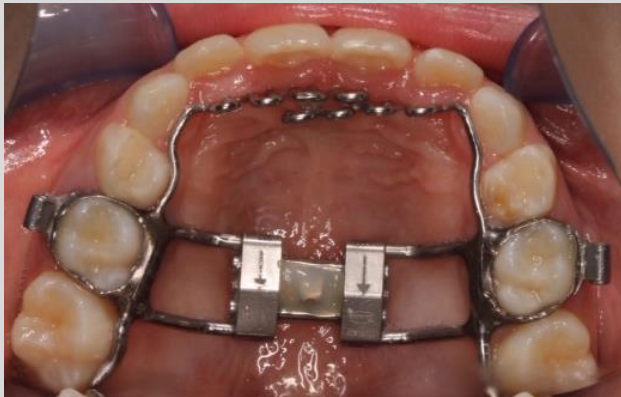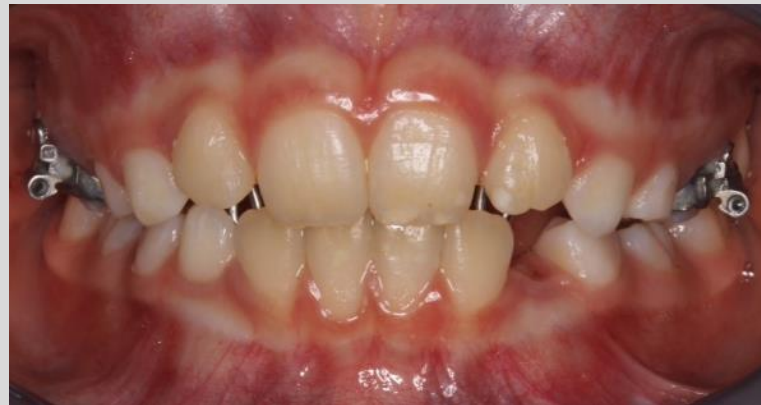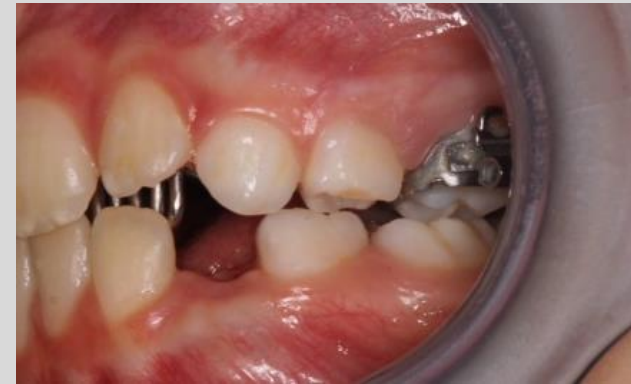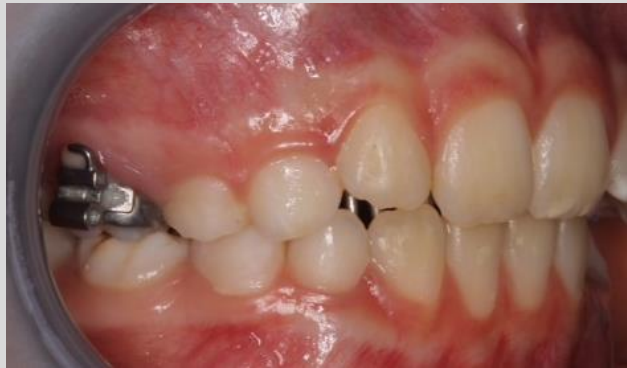DONC, QUOI FAIRE ?



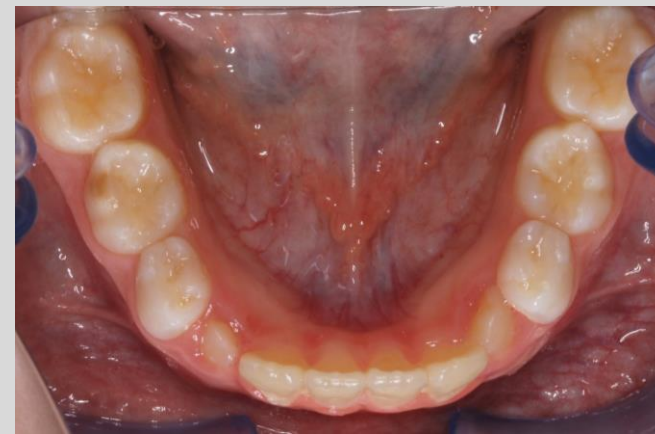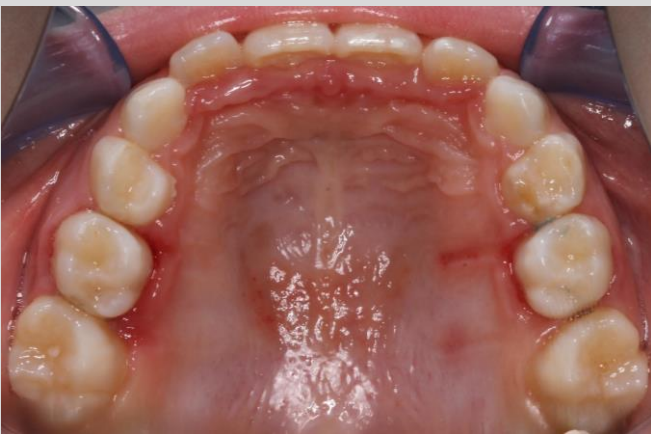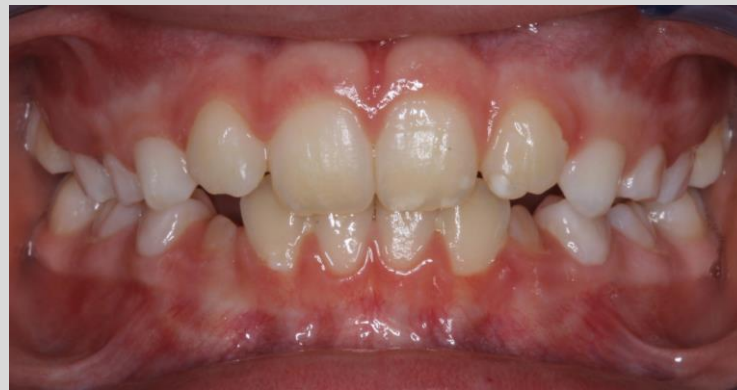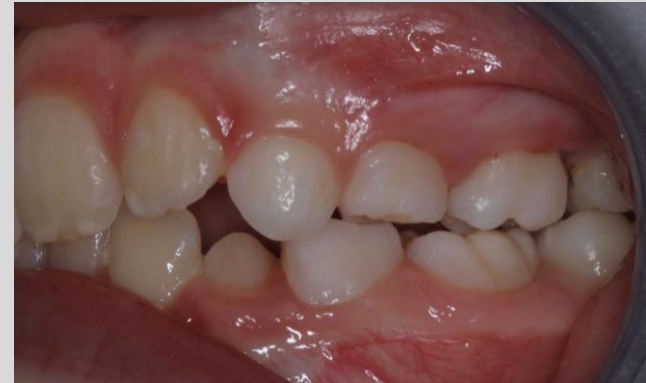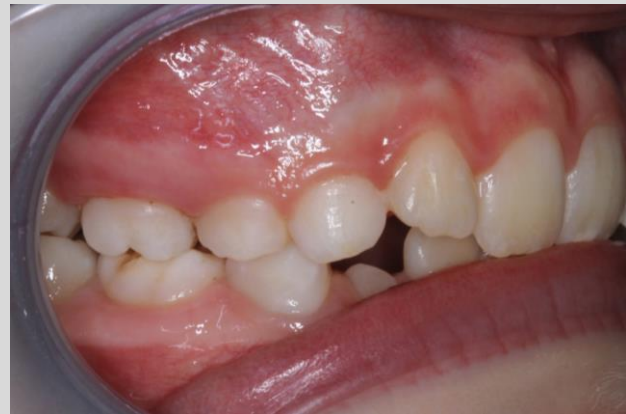Avant la thérapie



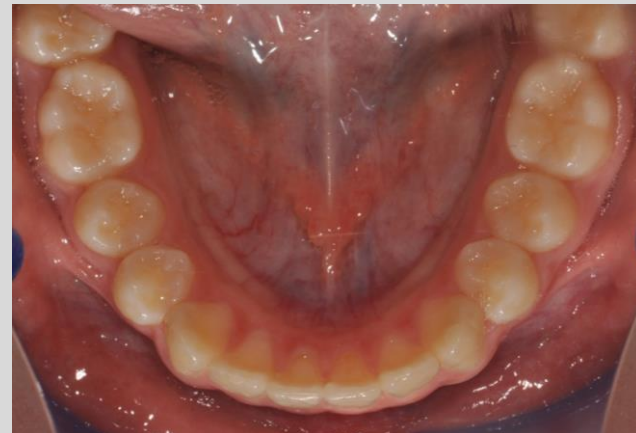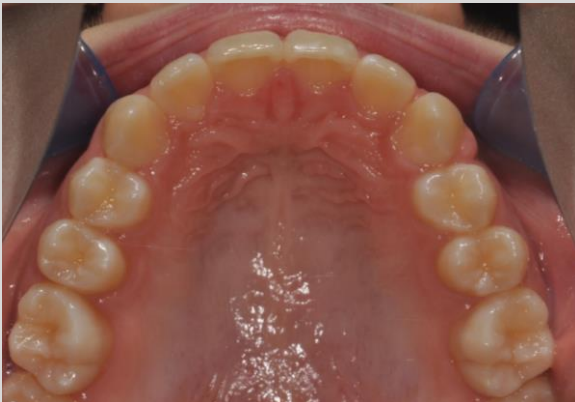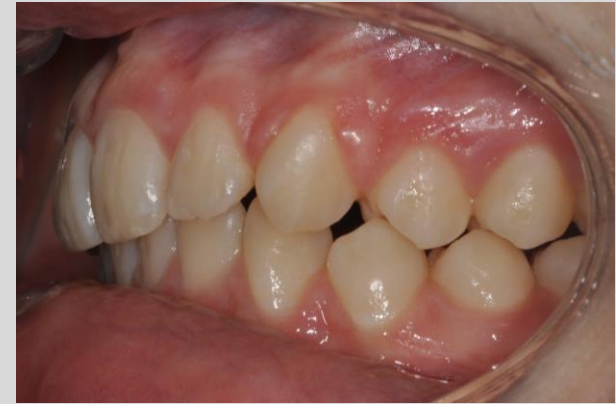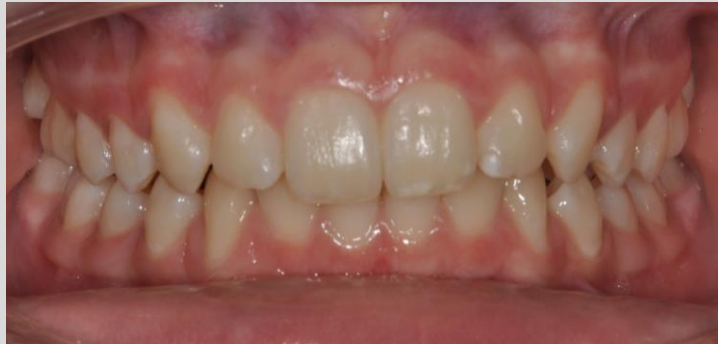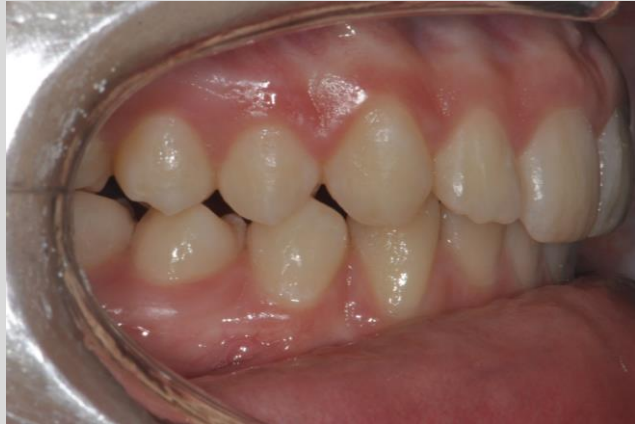3 mois après

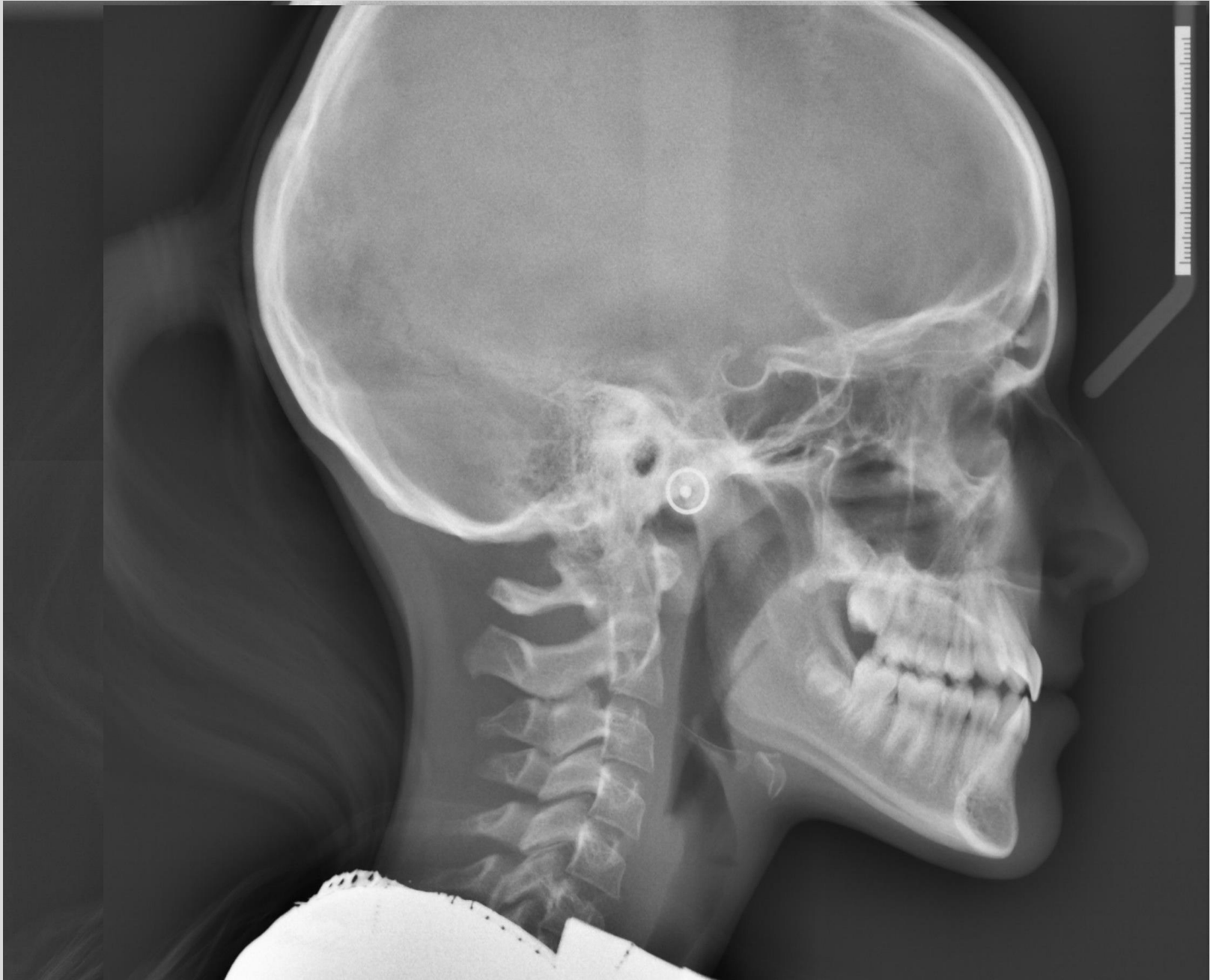

Enlèvement appareil




Fin traitement





TAKE HOME MESSAGES

✦ Prévention  INDISPENSABLE!!!!

✦ Faire très attention à  hygiène

 fonctions

✦ En cas de besoin n'hésitez pas à passer chez votre pediatre ou dentiste de famille

✦ NOUS avons TOUS une enorme responsabilité

MERCI !



Adent Cliniques Dentaires Groupe SA

Clinique d'Ecublens

Ch. du Croset 7

1024 Ecublens



+41 21 694 20 00



ecublens@adent.ch



www.adent.ch



Adent
Cliniques Dentaires

Repartez toujours avec le sourire.